

# Sistema Esquelético

**OBJETIVOS** ■ Conceituar osso do ponto de vista de sua constituição, discriminando os elementos formadores ■ Conceituar osso desde o ponto de vista biomecânico, sem deixar de se referir às substâncias compacta e esponjosa ■ Expor diferenças entre o osso de laboratório e o do ser vivente, sem deixar de relatar atividades de remodelação óssea ■ Classificar os ossos quanto à forma, atribuindo exemplos ■ Distinguir entre esqueleto axial e esqueleto apendicular, indicando com precisão os ossos que compõem cada um deles ■ Reconhecer os ossos humanos, analisando forma, tamanho, número, tipo morfológico, posição e localização ■ Identificar os acidentes (detalhes) anatômicos do crânio nas vistas anterior, superior, lateral, inferior, interior e medial ■ Descrever (e desenhar) o contorno e as porções formadoras da mandíbula e da maxila, com riqueza de detalhes ■ Citar os elementos (artérias, veias, nervos, glândulas) que passam através de forames e canais do crânio e que se situam em fossas e sulcos ■ Analisar, detalhadamente, a topografia dento-alveolar na maxila e na mandíbula, justificando seu significado ou aplicabilidade ■



Sem a existência de um esqueleto ósseo, seríamos incapazes de realizar movimentos como aqueles necessários à locomoção. Também seria impossível a manutenção da postura, ou mesmo mastigar os alimentos. Adicionalmente, sem a presença de um esqueleto ósseo, qualquer impacto em nosso corpo provocaria lesões sérias nos órgãos internos, já que estes não estariam mais protegidos. Assim, podemos definir o sistema esquelético como o conjunto de ossos e cartilagens que protegem os órgãos internos e permitem a realização de movimentos. Esse sistema é abordado pela **Osteologia**, que estuda ossos e cartilagens, e pela **Artrologia**, que estuda as articulações.

## Generalidades

### GUIA DE ESTUDO 3

1 Leia uma vez o bloco 1 (B1) a seguir.

2 Responda, escrevendo, às seguintes perguntas: Como é composto o osso? Em virtude de sua composição, qual analogia pode ser feita com materiais industrializados? Qual é a função da hidroxiapatita de cálcio? Qual é a diferença entre o osso de uma criança e de um adulto? Quais são os tipos de ossificação e quais as diferenças entre eles? Quais são as diferenças entre a substância óssea compacta e a esponjosa? O que é uma trabécula óssea? Quais são as diferenças do osso do ser vivo em relação ao osso seco? O que se enten-

de por remodelação óssea? O que é perióstio? Como o perióstio contribui para o crescimento ósseo?

3 Leia novamente e confira se suas respostas estão corretas.

4 Em caso negativo, volte ao item 1. Em caso positivo, passe para o item 5.

5 Complemente suas respostas procurando informações em livros de Histologia.

6 Leia o bloco 1, agora mais atentamente.

7 Releia o texto, grifando e destacando os detalhes que julgar mais importantes.

## **B1** *O osso tem em sua constituição tecido mole e tecido duro combinados*

Um terço da composição do osso do indivíduo adulto é formado por uma matriz orgânica fibrosa com 90% de colágeno e uma substância fundamental amorfa contendo proteínas. Tanto as fibras colágenas quanto as proteínas não-colagenosas têm funções na mineralização e mostram grande tendência de agregação, em particular ao íon cálcio. Os outros dois terços são inorgânicos: cristais de hidroxiapatita de 10nm de comprimento aproximadamente, que contêm principalmente cálcio, fósforo e íons hidroxila. Os sais inorgânicos também são compostos por carbonato, citrato de sódio, magnésio e flúor.

A hidroxiapatita de cálcio (hidróxido de fosfato pentacálcico) é um dos componentes de todos os tecidos mineralizados do corpo, tanto do osso como do esmalte e da dentina. Concede ao osso sua dureza e, se fosse re-

movida (como ao desmineralizar o osso colocando-o em um ácido), permaneceria apenas o arcabouço orgânico. Nesse caso, embora o osso conservasse sua forma original, ele se tornaria mole e flexível.

Essa combinação do arcabouço orgânico com sais inorgânicos aumenta de forma notável a resistência óssea. A parte orgânica oferece resiliência\* e a inorgânica, rigidez. Enquanto a primeira resiste melhor às forças de tensão, a segunda resiste às forças de compressão. Ambas, conjugadas, conferem ao osso uma resistência maior que a de cada um dos componentes tomado isoladamente.

Para se entender melhor, pode-se fazer uma analogia\* com o conhecido material de resina de poliéster com fibras de vidro. A resina é deformável, mas não se fratura facilmente, pois apresenta elasticidade e resiliência. O vidro não se deforma, é duro e resistente; mas não é elástico e se fratura. O mesmo acontece com a borracha do pneumático, que é elástica, deformável, porém é reforçada com porções metálicas para adquirir rigidez e firmeza. Nessa analogia, enquanto um material permite torção e alongamento, o outro resiste à compressão. O mesmo acontece com o osso, que é ao mesmo tempo rígido e elástico.

A quantidade de minerais do osso aumenta com o tempo. Na criança ainda é pequena e, portanto, as fibras colágenas estão em alta proporção. Em razão disso, ela tem maior elasticidade óssea.

### *O processo pelo qual o osso se forma é denominado ossificação ou osteogênese*

O processo de ossificação inicia-se aproximadamente a partir da sexta semana de vida intra-uterina e continua durante toda a vida. No feto, podem ser descritos dois tipos de ossificação: **intramembranácea** e **endocondral**. No tipo intramembranáceo, como o nome indica, a ossificação começa sobre membranas preexistentes de tecido conjuntivo. É o que acontece com alguns dos ossos planos do neurocrânio\*, partes da mandíbula e da clavícula. Nos ossos restantes, a ossificação realiza-se sobre modelos preexistentes de cartilagem\*. Embora os processos de ossificação apresentem diferenças, o osso resultante é idêntico.

### *O osso tem duas apresentações macroscópicas: a compacta e a esponjosa*

A **substância compacta** é uma estrutura sólida, “sem” espaços internos. Ela dá contorno ao osso, constituindo sua porção externa ou lâmina cortical. Por ser compacta é menos elástica que a porção interna do osso. Esta é formada pela **substância esponjosa** ou **trabecular**, mais elástica. É um emaranhado de **trabéculas\*** ou espículas ósseas, com pequenos espaços ou cavidades entre elas, preenchidos por medula óssea. O arranjo do trabeculado não é disforme ou ao acaso; pois apresenta uma disposição arquitetônica toda especial para melhor responder às forças que agem sobre o osso (sobre arquitetura óssea vale a pena ler a primeira página do subcapítulo “Biomecânica\* do esqueleto facial”). A substância esponjosa é

encontrada, principalmente, nos ossos curtos, nas epífises\* dos ossos longos e no interior de alguns ossos planos do crânio (estude o quadro “Veja bem...” neste capítulo).

Os canais\* ósseos, os seios\* aéreos e os alvéolos\* dentais, apesar de internos, são formados por substância compacta.

### *O osso do Laboratório de Anatomia é diferente do osso do ser vivente*

O osso seco, submetido à maceração\*, tem matriz orgânica reduzida pela ação de substâncias químicas. O osso obtido em cemitério possui somente os sais minerais, porque todo o material orgânico foi removido pela ação bacteriana.

O osso do ser vivente é dinâmico. Renova-se permanentemente pela ação de células de formação e de reabsorção (osteoblastos e osteoclastos, respectivamente), em um processo chamado **remodelação\***. Durante as primeiras décadas da vida predomina a atividade de remodelação ativa ou progressiva (formação óssea); a partir dos 50 anos, a remodelação passiva ou regressiva (reabsorção) é predominante, de tal modo que a massa óssea vai declinando paulatinamente. O osso se hipotrofia\* quando está inerte ou se hipertrofia\* em condições de grande atividade mecânica. O osso cicatriza quando fraturado.

Esta acentuada capacidade de remodelação exige que o osso seja vascularizado e suprido por nervos. As células ósseas, os osteócitos, precisam receber cálcio e nutrição e por isso são vascularizadas. O endóstio e a medula óssea também necessitam de sangue. Além dos vasos periosteais, outros vasos penetram no osso através de forames nutritivos e de pequenos forames vasculares.

De fato, artérias, veias, nervos vasomotores e nervos sensitivos que as acompanham e vasos linfáticos situam-se não apenas na superfície óssea (junto ao **perióstio\***, veja a seguir), mas também penetram no seu interior. Assim, ao se fraturar, um osso provoca hemorragia local, fundamental no processo de consolidação da fratura.

Outra diferença entre o osso de laboratório e o osso vivo é o revestimento deste último por uma membrana fibrosa, elástica, de cor leitosa, chamada **perióstio\***, na qual se inserem tendões\* e ligamentos\*. Somente não cobre os ossos nas superfícies articulares.

Esta camada está firmemente fixada ao osso por fibras colágenas (fibras perfurantes, porque penetram no osso). As cavidades ósseas são revestidas por uma fina camada de tecido conjuntivo chamada **endóstio\***. É o caso do canal medular e dos espaços intertrabeculares.

O **perióstio\*** é constituído por duas camadas\*, uma externa, de tecido conjuntivo fibroso, e outra interna, com muitos vasos, nervos e células osteoprogenitoras, portanto, com capacidade osteogênica e responsável pelo crescimento do osso em diâmetro.

## GUIA DE ESTUDO 4

1 Leia uma vez o bloco 2, a seguir.

2 Esclareça os seguintes quesitos ou questões: Cite cinco funções do esqueleto. Cite três estruturas "protegidas" pelo esqueleto. Por que o osso é um reservatório mineral natural? Quais as vantagens? Quais são as partes de um osso longo? Como se podem classificar os ossos do ponto de vista morfológico? Qual é a diferença entre osso longo e alongado? Como cresce um osso longo em comprimento? Quais são as consequências clínicas da existência de espaços aéreos em alguns dos ossos do viscerocrânio? Como podemos dividir o esqueleto? Cite os ossos da cintura escapular. Cite ao menos dois exemplos para cada tipo de osso.

3 Leia novamente e confira se o que você escreveu está certo.

4 Em caso negativo volte ao item 1. Em caso positivo passe para o item 5.

5 Examine detidamente o(s) esqueleto(s) do Laboratório de Anatomia, observe ossos isolados, compare-os com figuras de atlas e livros-texto, discuta as questões de estudo com seus colegas. Estude em si mesmo uma anatomia de superfície, fazendo a palpação dos ossos possíveis; continue a prática da palpabilidade, para o reconhecimento dos ossos em um de seus colegas. Quanto à questão sobre espaço aéreo do osso (pneumático), leia sobre "seios paranasais", página 45 e, se necessário, argua seu professor.

6 Leia novamente o bloco 2, agora realçando os detalhes que julgar mais importantes.

## B2 *Os ossos têm funções físicas e químicas*

Fisicamente os ossos constituem a estrutura rígida de **sustentação** e de **movimentação** do corpo. Ao sustentar o corpo, o esqueleto apóia todas as suas partes e provê compartimentos fechados para órgãos internos, que se acham assim **protegidos**. É o caso do encéfalo na cavidade craniana, do coração na caixa torácica, da medula espinal no canal vertebral, da medula óssea nas cavidades medulares dos ossos longos e nos espaços intertrabeculares da substância esponjosa de ossos do crânio (díploe), esterno, costelas, vértebras, osso do quadril e epífises de ossos longos. A medula óssea vermelha tem função de produzir células sangüíneas (observe que a **função hemopoética** não é do osso, mas sim da medula óssea vermelha).

Os ossos contribuem de forma fundamental para **movimentar o corpo**. Servem de inserção\* aos músculos, que, ao se contraírem, propiciam a movimentação do esqueleto que se dobra nas articulações, sendo o osso o elemento passivo nessa movimentação.

Os ossos têm também a função química de **armazenar sais** de cálcio, fósforo, magnésio, sódio, potássio etc. Quase todo o cálcio do corpo está estocado nos ossos. O organismo recebe cálcio dos alimentos e o elimina na urina. Caso elimine mais do que recebe, o organismo retira cálcio dos ossos. Dessa maneira, eles são um reservatório mineral natural.

*Dependendo das características morfológicas, os ossos podem ser agrupados em longos, curtos, planos, irregulares, pneumáticos e sesamóides*

A característica principal do **osso longo** é sua forma tubular, portanto com o comprimento maior que a largura. Por ser tubular ele é oco, possuindo uma cavidade (medular) interior. Outra característica é possuir extremidades largas que se articulam com outros ossos, as **epífises\***, unidas por um eixo, a **diáfise\*** (a união entre a epífise e a diáfise é denomina-

## Veja bem...

Superfície articular  
Epífise (proximal)

Linha epifisial

Periosteio

Substância óssea compacta

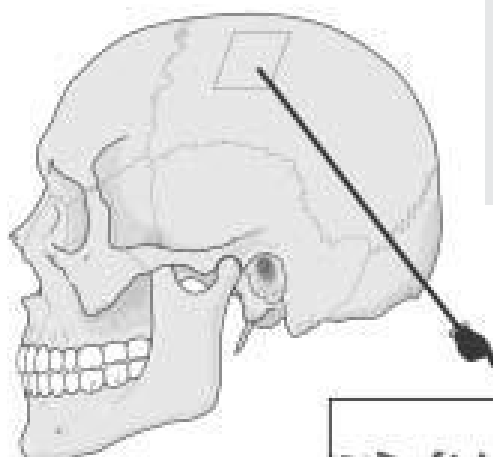
Substância óssea esponjosa

Cavidade medular

Diáfise  
Epífise (distal)

Além de reconhecer as partes de um osso longo, veja a disposição da substância óssea compacta e esponjosa. Observe no corte transversal que externamente se localiza o periosteio, o qual está em contato com a substância óssea compacta. Entre esta e a cavidade medular localiza-se certa quantidade de substância esponjosa.

Já nos ossos planos, a disposição das substâncias ósseas é diferente. Existe uma lâmina externa e outra interna de substância óssea compacta, envolvendo uma camada de substância óssea esponjosa, que nos ossos planos do crânio é denominada **díploue** (o periosteio não foi representado).



Lâmina externa

Díploe

Lâmina interna

da **metáfise\***). Nas crianças e nos jovens uma placa cartilágnea, a **cartilagem epifisial**, separa a epífise da diáfise e assegura o crescimento ósseo em extensão (veja, no quadro “Veja bem...” na página 17, maiores esclarecimentos sobre esse assunto). Esse processo se dá pela constante mitose das células da cartilagem epifisial, o que leva a um aumento de seu tamanho. Paralelamente, a região da cartilagem epifisial próxima à diáfise vai se ossificando de forma que o tamanho da cartilagem fica relativamente constante, enquanto o tamanho do osso vai aumentando. Aos 25 anos aproximadamente a cartilagem é completamente substituída por osso e o crescimento do osso em comprimento cessa. As diáfises são encurvadas para poder aumentar sua curva ao receber grandes compressões longitudinais. As costelas e a clavícula, embora o comprimento destas seja maior que a largura, não possuem metáfise em nenhuma fase da vida e não são tubulares, sendo assim consideradas **ossos alongados**. São longos os ossos dos membros superior e inferior, com exceção daqueles do carpo e do tarso. Estes últimos, encontrados na mão e no pé, são considerados **ossos curtos**, porque nenhuma das três dimensões – comprimento, largura e espessura – predomina sobre as demais. Já os **ossos planos** têm seu comprimento e largura bem maiores que a espessura, aproximando-se assim de uma forma laminar. No crânio, os ossos parietal, frontal e occipital, e no resto do esqueleto, o esterno, a escápula e o osso do quadril são classificados como planos.

Ossos como as vértebras, a maxila, o esfenóide, a mandíbula não se encaixam na classificação mencionada e, por isso, são chamados **ossos irregulares** quanto à forma. Alguns ossos irregulares (maxila, etmóide, esfenóide e temporal) e o frontal possuem espaços aéreos (seios) em seu interior, o que os classifica *também* como **ossos pneumáticos**.

Finalmente, uns poucos ossos curtos envolvidos por tendões na mão, no pé e no joelho, têm a denominação especial de **ossos sesamóides**, sendo a patela o melhor exemplo.

## O esqueleto

### *O esqueleto compõe-se das porções axial e apendicular*

O **esqueleto axial\*** (Figs. 2-1 e 2-2) é formado pelo crânio, vértebras, costelas e esterno. O crânio será estudado detalhadamente nas páginas seguintes. As **vértebras**, de acordo com a localização, são separadas em sete cervicais, doze torácicas, cinco lombares, cinco sacrais e quatro cocígeas. As vértebras sacrais são fusionadas e constituem um único osso, o **sacro**. As 33 vértebras formam a **coluna vertebral**.

Doze pares de **costelas** articulam-se posteriormente com as doze vértebras torácicas e anteriormente com o **esterno**, com exceção dos dois últimos pares (costelas flutuantes). A ligação com o esterno é feita através das **cartilagens costais**. Portanto, o esqueleto do tórax é ósseo e cartilágneo.

O **esqueleto apendicular** é formado pelos ossos das partes livres dos membros superior e inferior e das cinturas escapular (clavícula e escápula) e pélvica (osso do quadril). A **clavícula** e a **escápula** unem o tórax ao

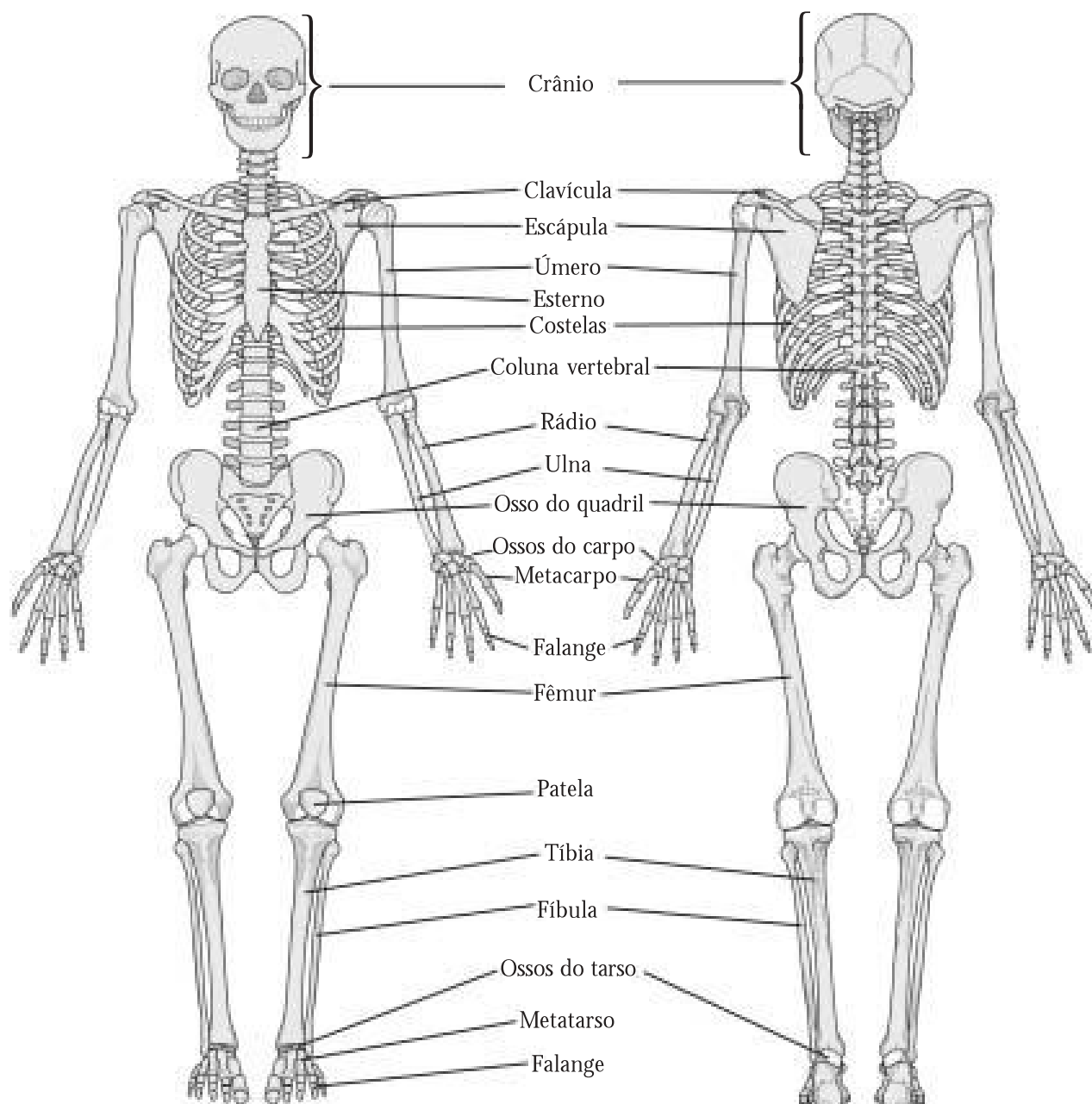
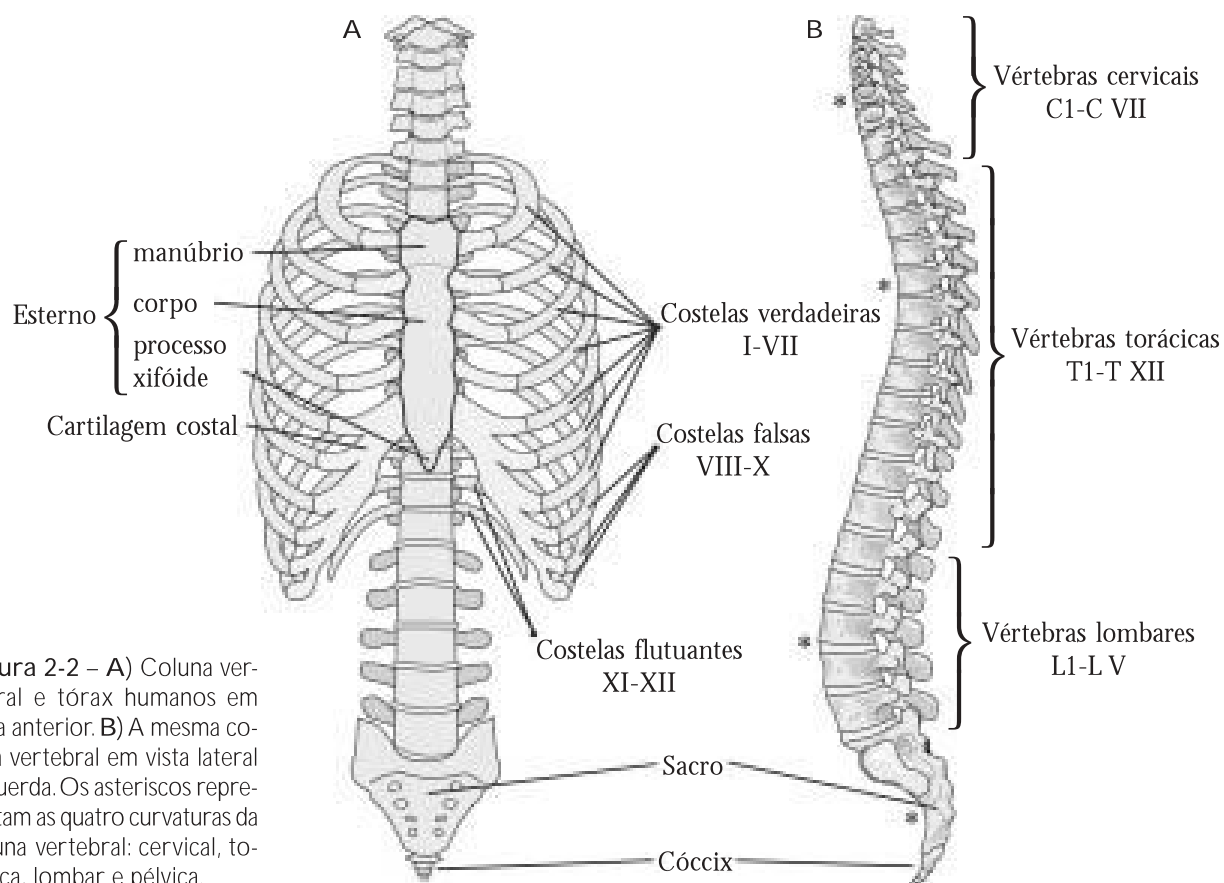


Figura 2-1 – Esqueleto em vistas anterior e posterior.

membro superior. Neste, o osso do braço é o **úmero** e os ossos do antebraço são a **ulna**, medialmente, e o **rádio**, lateralmente. O esqueleto do punho, entre o antebraço e a mão, tem duas fileiras de ossos curtos. São os **ossos do carpo**, denominados **escafóide**, **semilunar**, **piramidal**, **pisiforme**, **trapézio**, **trapezóide**, **capitato** e **uncinado**. A palma da mão tem cinco **ossos metacarpais** numerados de I a V, de lateral para medial (**metacarpal I**, **metacarpal II** etc.). O esqueleto dos dedos é constituído pelas **falanges proximal**, **média** e **distal**, também numeradas de I a V. O polegar tem apenas a falange proximal I e a falange distal I.

A cintura pélvica é formada por dois **ossos do quadril**, que se unem posteriormente ao osso sacro. Cada osso do quadril tem três partes fusionadas no adulto, **ílio**, **ísqüio** e **púbis**, que correspondem a três ossos embrionários.



**Figura 2-2 – A)** Coluna vertebral e tórax humanos em vista anterior. **B)** A mesma coluna vertebral em vista lateral esquerda. Os asteriscos representam as quatro curvaturas da coluna vertebral: cervical, torácica, lombar e pélvica.

No membro inferior, o osso da coxa é o **fêmur** e os da perna são a **tíbia**, medialmente, e a **fibula**, lateralmente. No joelho, encontra-se a **patela**. O esqueleto do pé é dividido em sete **ossos do tarso** (**tálus**, **calcâneo**, **navicular**, **cubóide**, **cuneiforme medial**, **cuneiforme intermédio** e **cuneiforme lateral**), cinco **ossos metatarsais** (**metatarsal I, II, III, IV, V**) e 14 **falanges** (proximal e distal no hálux e proximal, média e distal nos dedos de II a V). A seguir, são relacionados os principais acidentes anatômicos dos ossos para serem identificados no laboratório, com o auxílio de peças anatômicas e de um atlas de Anatomia. Consulte seu professor sobre a necessidade ou não de estudar esses detalhes.

### Vértebras

- Atlas (C1): massa lateral, faces articulares, arcos anterior e posterior, fóvea do dente.
- Áxis (C2): dente do áxis, faces articulares anterior e posterior.
- Corpo vertebral, forame vertebral (canal vertebral).
- Arco vertebral (pedículo e lâmina).
- Forame intervertebral.
- Processo espinhoso, processo transverso, forame transversário.
- Processo articular superior, processo articular inferior.
- Fóvea costal.
- Sacro (base, promontório, face auricular, forames sacrais, crista sacral mediana).
- Cóccix (vértebras coccígeas).

### Esterno

- Corpo, manúbrio, processo xifóide.

**Costelas**

- Sete verdadeiras, três falsas, duas flutuantes.
- Cabeça, corpo, ângulo.

**Clavícula**

- Extremidade esternal, extremidade acromial.
- Tubérculo conóide.

**Escápula**

- Face costal (fossa subescapular).
- Face posterior (espinha, fossa supra-espinal, fossa infra-espinal).
- Margens medial, lateral e superior, ângulos inferior e superior.
- Acrômio, processo coracóide.
- Cavidade glenoidal, tubérculo supraglenoidal.

**Úmero**

- Cabeça, colo (anatômico, cirúrgico).
- Tubérculo maior, tubérculo menor, sulco intertubercular.
- Tuberosidade deltóidea.
- Tróclea, capítulo, epicôndilo medial, epicôndilo lateral.
- Fossa do olécrano, fossa coronóidea.

**Rádio**

- Cabeça, colo.
- Tuberosidade do rádio.
- Processo estilóide, incisura ulnar.

**Ulna**

- Olécrano, incisura troclear, processo coronóide.
- Tuberosidade da ulna, incisura radial.
- Cabeça, processo estilóide.

**Ossos da mão (ossos carpais, metacarpais e falanges)**

- Escafóide, semilunar, piramidal, pisiforme, trapézio, trapezóide, capitato e hamato.
- Metacarpais I, II, III, IV, V (base, corpo, cabeça).
- Falanges proximal, média e distal dos dedos I, II, III, IV, V.

**Ossos do quadril (ílio, ísquio, púbis)**

- Acetábulo, fossa do acetábulo.
- Forame obturado.

**Ílio**

- Crista ilíaca, espinhas ilíacas ântero-superior, ântero-inferior, pósterio-superior e pósterio-inferior, fossa ilíaca.
- Face glútea, face sacropélvica, face auricular.

**Ísquio**

- Corpo, ramo, túber isquiático, espinha isquiática.
- Incisura isquiática maior.

**Púbis**

- Corpo, face sinfisial (sínfise).
- Ramo superior, ramo inferior.

**Fêmur**

- Cabeça, fôvea da cabeça, colo.
- Trocânter maior, trocânter menor.
- Tuberosidade glútea, linha pectínea, linha áspera.
- Côndilo medial, côndilo lateral, fossa intercondilar.
- Face patelar.

**Patela**

- Base, ápice, face articular, face anterior.

**Tíbia**

- Côndilo medial, côndilo lateral, eminência intercondilar.
- Face articular fibular.
- Tuberosidade da tíbia.
- Incisura fibular.
- Maléolo medial.

**Fíbula**

- Cabeça
- Maléolo lateral, face articular do maléolo.

**Ossos do pé (ossos tarsais, metatarsais e falanges)**

- Tálus, calcâneo, navicular, cuneiforme medial, cuneiforme intermédio, cuneiforme lateral, cubóide.
- Metatarsais I, II, III, IV, V (base, corpo, cabeça).
- Falanges proximal, média e distal dos dedos I, II, III, IV, V.

## O crânio

### GUIA DE ESTUDO 5

1 Leia uma vez o bloco 3, examinando as figuras e, de preferência, com um crânio à mão para acompanhar a leitura.

2 Responda ou esclareça os seguintes quesitos ou questões: Faça um resumo do que significa viscerocrânio, neurocrânio e base do crânio. Quais são as partes integrantes do osso frontal e com quais ossos ele se liga? O que é órbita, quais são suas partes e que ossos a formam? Defina sulco, canal e forame infra-orbital; onde se iniciam, como se continuam e onde se localizam? Como é formada a abertura piriforme e a cavidade nasal óssea? Descreva o osso zigomático, seus processos, suas conexões e denomine as suturas formadas pelas conexões. Quais partes da maxila e da mandíbula podem ser vistas pela norma frontal? O que é processo alveolar (maxilar e mandibular)? Pela

norma vertical, quais são os ossos e suturas que podem ser vistos?

3 Leia novamente o bloco 3 e compare suas explicações com o texto para constatar se estão corretas. Se não estiverem, corrija-as ou complemente-as.

4 Leia mais uma vez, com atenção redobrada e com um crânio (natural ou modelo plástico) ao lado e distingua os detalhes mais importantes. Utilize sondas delgadas e flexíveis para apontar acidentes anatômicos e para atravessar forames e canais (fios ou fibras de vassoura de piaçaba são úteis para isto; canudo de tomar suco, cortado em ângulo, também serve para apontar).

5 Procure responder, em voz alta, às mesmas questões do item 2, sem consultar suas respostas escritas.

6 Confronte o que falou com o texto do livro.

Veja no site [www.anatomiafacial.com](http://www.anatomiafacial.com) informações sobre a face, e não esqueça dos estudos dirigidos e testes formativos sobre o crânio, o próximo assunto!

### **B3** *O crânio corresponde ao esqueleto da cabeça*

#### **O crânio em geral**

Constitui o esqueleto da cabeça e pode ser dividido em viscerocrânio\* e neurocrânio\*.

O **viscerocrânio** corresponde à face e nele estão situados os órgãos dos sentidos e o início dos sistemas digestório e respiratório. É formado por 14 ossos irregulares unidos entre si por articulações fibrosas (suturas\*),