

Generalidades sobre Anatomia

OBJETIVOS | Explorar o conceito e o significado de Anatomia Humana e seus fundamentos, em relação ao estudo dos sistemas orgânicos | Citar os fatores de variação, desenvolvendo explicação sobre o biótipo | Distinguir entre Anatomia Sistemica e Anatomia Topográfica | Definir os termos de posição, na linguagem anatômica, para se proceder à localização das partes do corpo humano | Descrever os planos de secção e delimitação do corpo humano | Definir designações genéricas básicas em Anatomia, como processo, fossa, fôvea, ducto, crista etc.

“A Anatomia é a base de todas as ciências médicas, teóricas e práticas.”

Claude Bernard

A Anatomia é antiquíssima. Ela se iniciou com a simples inspeção da forma externa de pessoas e animais, mortos ou vivos, de várias idades. Depois, movido pela curiosidade, o homem praticou incisões e secções em cadáveres para conhecer a constituição interna e seu arranjo ou aspecto arquitetural. Na seqüência foram observadas as transformações irreversíveis relacionadas com o desenvolvimento e os aspectos funcionais das formações anatômicas já então conhecidas. Para a prática das ciências da saúde ela continua a ser o “...fundamento sólido..., a preliminar essencial”, no dizer de Vesalius. Para a produção científica seu campo de pesquisa tem sido ampliado muitas vezes, abrangendo áreas cada vez mais especializadas, mas que, no final das contas, são ramos da própria Anatomia.

GUIA DE ESTUDO 1 (Todos os “blocos de assuntos” deste e dos demais capítulos e subcapítulos até o final do livro são providos de “guias de estudo”. É aconselhável segui-los, iniciando por este, para alicerçar seu aprendizado e receber uma instrução mais personalizada.)

1 Leia uma vez o bloco 1 (B1).

2 Faça, por escrito, uma sinopse relativa ao significado (conceito) da Anatomia.

3 Responda, escrevendo, às seguintes perguntas: Quais são os fatores gerais de variação anatômica? Quais são os característicos diferenciais de longilíneos e brevilíneos? A que biótipos os tipos cefálicos geralmente se ajustam? Qual é a diferença entre variação e anomalia? E entre sistema e aparelho? O aparelho mastigador é formado por quais sistemas?

4 Leia novamente e confira se o que escreveu está correto.

5 Em caso negativo volte aos itens 1 a 4. Em caso positivo passe para o item 6.

6 Leia de novo, agora mais atentamente. Investigue entre seus colegas e professores o que realmente significa aparelho mastigador. Leia o “Índice” para saber quais sistemas serão estudados.

7 Leia novamente o bloco 1, agora realçando (grifando, se quiser) os detalhes que julgar mais importantes.

B1 *A Anatomia estuda a forma, a constituição, a arquitetura e a configuração do corpo*

A **Anatomia**^{*1} **Humana** tem sido definida como a ciência que estuda a forma*, a estrutura* e o desenvolvimento* do corpo humano. Entretanto, essa definição pertence mais à **Morfologia***, cujo estudo é mais abrangente. Sob a óptica educativa, a Anatomia do Desenvolvimento é estudada na disciplina de **Embriologia** e a Anatomia Estrutural ou Microscópica é conteúdo das disciplinas de **Histologia**, **Citologia** ou **Biologia Celular**.

¹ Não esqueça que todos os termos seguidos por asteriscos (*) apresentam sua definição no glossário, no Apêndice deste livro.

Esta é uma razão para o uso dos termos formação, corpo, parte, porção ou elemento anatômico (macroscópico*), comumente utilizados na Anatomia, no lugar de estrutura, que significa disposição e ordenação de células, genes, tecidos, portanto em nível celular ou subcelular.

Forma significa aparência, feitio, contorno ou limites exteriores, aspecto físico. **Constituição** é o complexo de elementos formadores, o conjunto das características corporais de um ser, as partes que compõem o conjunto das características hereditárias; corresponde ao genótipo de um indivíduo. **Arquitetura** deve ser entendida como a disposição organizada das partes ou dos elementos. **Configuração** é o somatório de tudo, o aspecto físico final, o arranjo do todo por dentro e por fora, o fenótipo. Portanto, formações anatômicas são estudadas em Anatomia quanto ao seu contorno, às partes formadoras e às relações entre essas partes, para se chegar ao entendimento da configuração macroscópica final.

A forma não é estática, mas dinâmica porque o organismo se transforma sempre, ainda que lentamente, para se adaptar com novas formas às necessidades funcionais em um determinado momento. Um osso sofre contínua e progressiva remodelação*. Um músculo experimenta processos de hipertrofia* e de hipotrofia*, segundo os exercícios que realiza ou deixa de realizar. Uma articulação, uma víscera*, um dente se altera com o uso, com a idade, com a doença etc. Desse modo, nenhum corpo humano é igual a outro nem o mesmo é sempre igual em todas as suas partes em momentos diferentes.

A forma é dependente de fatores gerais e individuais de variação

Tem-se de considerar os grandes **fatores de variação*** (gerais) que apresentam características anatômicas comuns. São eles a idade, o sexo, o biótipo, o grupo étnico e o estado de nutrição.

As diferenças anatômicas determinadas por esses fatores são mais ou menos óbvias; entretanto, parece-nos que o biótipo precisa de alguma abordagem. A Biotipologia refere-se aos tipos morfológicos constitucionais **longilíneo**, **brevilíneo** e **mediolíneo**, que ocorrem em ambos os sexos e em várias faixas etárias e grupos étnicos, aumentando assim a diversidade, já que cada um tem caracteres anatômicos próprios.

Para se ter uma idéia das diferenças anatômicas entre os éctipos (tipos extremos), apontamos no longilíneo algumas características completamente opostas às dos brevilíneos: 1. alto e magro; 2. membros inferior e superior bastante longos em relação ao tórax; 3. o tórax predomina sobre o abdome; 4. as costelas e a linha cêrvico-escapular são oblíquas (no brevilíneo são horizontais); 5. pele delgada e tela subcutânea* escassa; 6. doliocrânio*; 7. coluna vertebral com curvas discretas e espaços intercostais amplos; 8. coração e estômago alongados verticalmente; 9. dentição precoce e dentes apertados; 10. músculos delgados e longos.

O mediolíneo apresenta características atenuadas de ambos os éctipos, ora mais ora menos acentuadas.

A cabeça, tomada isoladamente, pode ser classificada em quatro tipos fundamentais conforme as dimensões de seus três segmentos faciais: o superior ou cerebral, o médio ou respiratório e o inferior ou digestório. Os tipos cefálicos são os seguintes: **respiratório**, quando o segmento médio é mais desenvolvido que os demais; o **digestório**, quando o segmento inferior é o predominante; o **cerebral**, quando o predominante é o segmento superior; e o quarto tipo é o **muscular**, quando os três segmentos se equivalem. Ao se relacionar os tipos cefálicos com os biótipos, nota-se uma correspondência entre o respiratório e o longilíneo, entre o digestório e o brevilíneo e entre o muscular e o mediolíneo.

Os pequenos fatores de variação (individuais) são próprios do indivíduo. **Variações anatômicas** individuais da forma (contorno incomum ou tamanho exagerado de um órgão*, duplicação de um ducto*, ausência de uma veia, trajeto incomum de uma artéria, raiz dental supranumerária) são extremamente comuns e a Anatomia lida tranquilamente com isso. Observe que a variação anatômica não causa prejuízo funcional.

Se a variação anatômica é grande a ponto de interferir com o bom funcionamento ou mesmo com a estética (fissura lábio-palatina, dedo supranumerário, anodontia, espinha bífida), já não é mais variação e sim uma **anomalia***. Se a anomalia é exagerada e de alta gravidade, a ponto de ser incompatível com a vida, passa a se chamar **monstruosidade**, estudada pela **Teratologia**.

Assim, a Anatomia estuda o aspecto **normal***, ou seja, as formas mais comuns, mais freqüentes, típicas. Porém, incorpora pequenos desvios do normal, como as variações, e até mesmo prevê seu aparecimento. A forma tida como anormal ou alterada é objeto de estudo da **Patologia**.

A melhor anatomia é a que nos revela o ser vivente

Embora seja, no estudo anatômico, imprescindível a utilização de cadáveres e de modelos industrializados, é importante ter em mente que ele visa mesmo ao conhecimento do corpo vivo. Sempre que possível o estudo deverá ser feito no próprio estudante ou em seu par, com inspeção visual e manual. A palpabilidade do crânio, de vários músculos, da laringe, de algumas articulações é não apenas possível, mas necessária. O exame da boca no vivo tem a vantagem de se fugir das modificações de consistência, elasticidade, forma, cor, odor, secreções e sensibilidade decretadas pela morte e pelos meios de conservação do cadáver. Examinar a boca do ser vivente é lidar com uma anatomia “real” dessa parte do corpo.

Os conhecimentos em Anatomia podem ser obtidos por meio do estudo dos sistemas* do corpo (esquelético, digestório, nervoso etc.) ou aparelhos* (gênito-urinário, cárdio-respiratório), com todas as suas ramificações, não importando em que região possam estar. Constitui a **Anatomia Sistêmica**. Se o estudo for feito obedecendo às regiões do corpo (dividido convencionalmente em regiões topográficas), constituirá a **Anatomia Topográfica**. Nesse caso, em cada região será estudada parte de cada sistema orgânico que compõe essa região.

GUIA DE ESTUDO 2

1 Leia uma vez o bloco 2.

2 Responda, escrevendo, às seguintes perguntas: Por quê os planos de delimitação são referidos como planos imaginários? Quais são eles? Que diferenças podem ser estabelecidas (com exemplos reais) entre os termos mediano, médio e medial? É possível usar os termos de posição (anterior, posterior, medial, lateral, superior, inferior, médio e intermédio) sem estabelecer relação um com o outro? O termo mediano também? O joelho é distal, médio ou proximal em relação ao tornozelo? E em relação à coxa? Qual é a posição do tornozelo em relação aos dedos do pé? O que significa, em Anatomia, processo, forame, crista e óstio? Utilizando os termos de posição que você aprendeu, classifique os pontos A, B e C nas figuras 1-2b e 1-2c.

3 Leia novamente e confira se as respostas estão corretas. Consulte o Glossário para completar ou ampliar seu entendimento.

4 Se as respostas estiverem erradas ou incompletas, volte aos itens 1 a 3. Se estiverem corretas, passe para o item 5.

5 Leia de novo, agora mais atentamente. Troque idéias com os colegas. Simule localizar elementos de seu próprio corpo. Imagine, por exemplo, descrever as posições do olho, da boca, da orelha, a partir dos pontos de referência que já conhece. Consulte outros livros de Anatomia e observe bem suas ilustrações.

6 Leia ainda uma vez mais o bloco 2 para destacar os detalhes que julgar mais importantes.

B2

O corpo humano, em posição ortostática, se for circunscrito em um paralelepípedo, será limitado por quatro planos longitudinais e dois horizontais

A noção dos imaginários **planos de delimitação** (anterior, posterior, lateral direito, lateral esquerdo, superior e inferior) é fundamental para a compreensão dos termos de posição e direção* usados na descrição do corpo (Fig.1-1). Há também termos que definem **planos de secção** (Fig.1-1), o que na prática realmente acontece ao se reduzir cadáveres nos laboratórios de anatomia ou nos institutos médico-legais ou ao se realizar cirurgias. Portanto, estes não são planos imaginários. São eles: sagital*, sagital mediano, frontal*, frontal médio, transversal, oblíquo, horizontal, longitudinal.

O plano sagital mediano pode ser praticado em um cadáver, de tal modo que este fique separado ao meio. As duas metades resultantes, direita e esquerda, são os **antímeros**. A construção corpórea obedece a alguns princípios, entre eles o da simetria bilateral denominado **antimeria***. Outro princípio que o estudante logo perceberá se traduz na disposição das estruturas em camadas ou estratos, da superfície para a profundidade, em todas as partes do corpo. É o princípio da **estratificação*** do corpo humano ao ser embriologicamente formado. A **metameria** (segmentação crânio-caudal em unidades ou **metâmeros**, como por exemplo, vértebras, costelas, nervos espiniais, etc.) e a **paquimeria** (divisão pelo plano frontal médio em **paquímeros ventral**, com a grande cavidade que contém as vísceras, e **dorsal** com a cavidade que contém o neuroeixo) são os demais princípios ou planos gerais de construção do corpo humano.

Posição de descrição anatômica

Todos estes planos de delimitação e de secção, e também os termos de posição ou localização das estruturas anatômicas, são utilizados com o corpo em uma posição padronizada. Por exemplo, imaginemos ter de

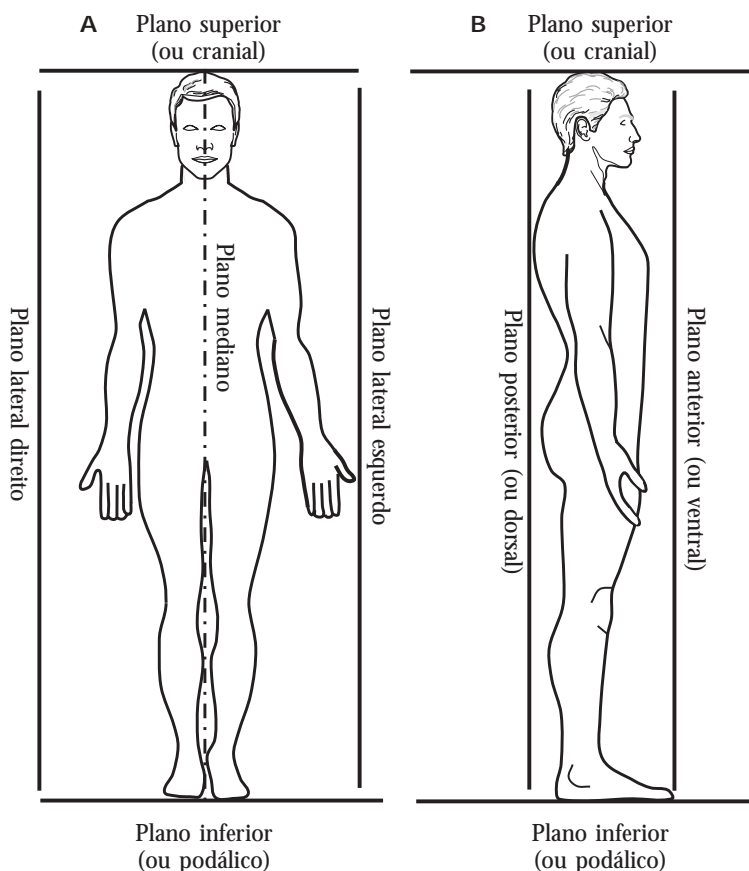


Figura 1-1 – Planos de delimitação e secção. Em **A**, estão representados os planos de delimitação laterais, superior e inferior. Observe que eles “tangenciam” o corpo (representado pelo esqueleto) sem seccioná-lo. Já o plano sagital mediano, ou simplesmente plano mediano, é um plano de secção que divide o corpo em duas metades semelhantes, à direita e à esquerda. Planos de secção paralelos ao mediano são denominados sagitais. Os planos superior e inferior tangenciam o alto da cabeça e as plantas dos pés. Planos de secção paralelos a estes são denominados planos horizontais. Em **B**, além dos planos superior e inferior, estão representados os planos de delimitação anterior e posterior, que “tangenciam” o corpo ventral e dorsalmente. Planos paralelos a estes, que seccionem o corpo, são chamados planos frontais, e o mais central é o plano frontal médio. Obs.: erroneamente, os planos estão representados como linhas.

descrever a posição relativa de uma lesão na pele da face, que se encontre entre o nariz e a orelha. Caso o paciente se encontre em decúbito dorsal (deitado com a face para cima), a lesão será descrita como localizada “superiormente” à orelha. Já se o paciente estiver em decúbito ventral (deitado com a face para baixo), a lesão seria descrita como localizada “inferiormente” à orelha. Para se evitar esse tipo de confusão, foi adotada uma posição fixa, universalmente aceita. Nessa posição, denominada **posição de descrição anatômica**, o corpo fica na vertical (posição ortostática), com a cabeça “olhando” para frente e para o horizonte, pés unidos, membros superiores estendidos ao lado do corpo com as palmas das mãos voltadas para frente, de forma que o polegar fique “apontando” para fora. Assim, voltando ao nosso exemplo inicial, a lesão deverá ser corretamente descrita como localizada “anteriormente” à orelha.

As descrições feitas ao longo deste livro fundamentam-se nessa posição. Ao estudar o crânio, por exemplo, ele poderá ser posicionado da forma mais conveniente para visualizar este ou aquele acidente anatômico, mas a descrição no texto *sempre* será feita levando-se em consideração a posição de descrição anatômica.

A lista de termos anatômicos oficial é constantemente atualizada e deve ser seguida com rigor

A **nomenclatura anatômica*** oficial atual, usada para designar com denominações apropriadas as partes do corpo humano e suas posições, ascende a mais de 5.000 vocábulos. Alguns são conhecidos (nariz, gengiva, fêmur, artéria coronária), outros serão conhecidos paulatinamente (processo coronóide, carina da traquéia, veia retromandibular, funículo espermático etc.).

Alguns termos são básicos para se iniciar o domínio da linguagem anatômica. Os **termos de posição**, por exemplo, são adjetivos usados a todo momento e de entendimento fácil: anterior (ventral), posterior (dorsal), superior, inferior, externo, interno, superficial, profundo. Outros termos, como **mediano***, **medial***, **lateral***, **médio***, **intermédio***, **proximal*** e **distal***, constam do Glossário e são explicados nas legendas das figuras 1-2 e 1-3. Quando necessário, esses adjetivos são transformados em advérbios (posteriormente, ventralmente, profundamente).

Esses termos não são apenas fundamentais para a Anatomia, mas constituem a *única* forma correta para localizar e descrever em relatórios, laudos e encaminhamentos médicos, por exemplo, lesões na cavidade bucal. Assim, seu conhecimento *é requisito básico para o estudo anatômico*.

São básicas também (e constam do Glossário) as designações genéricas que se aplicam a elevações ou saliências, depressões ou reentrâncias, orifícios, condutos de partes do corpo: **processo***, **fossa***, **fóvea***, **fissura***, **óstio***, **hiato***, **forame***, **túber***, **tuberosidade***, **tubérculo***, **ducto***, **canal***, **linha***, **crista*** e outros.

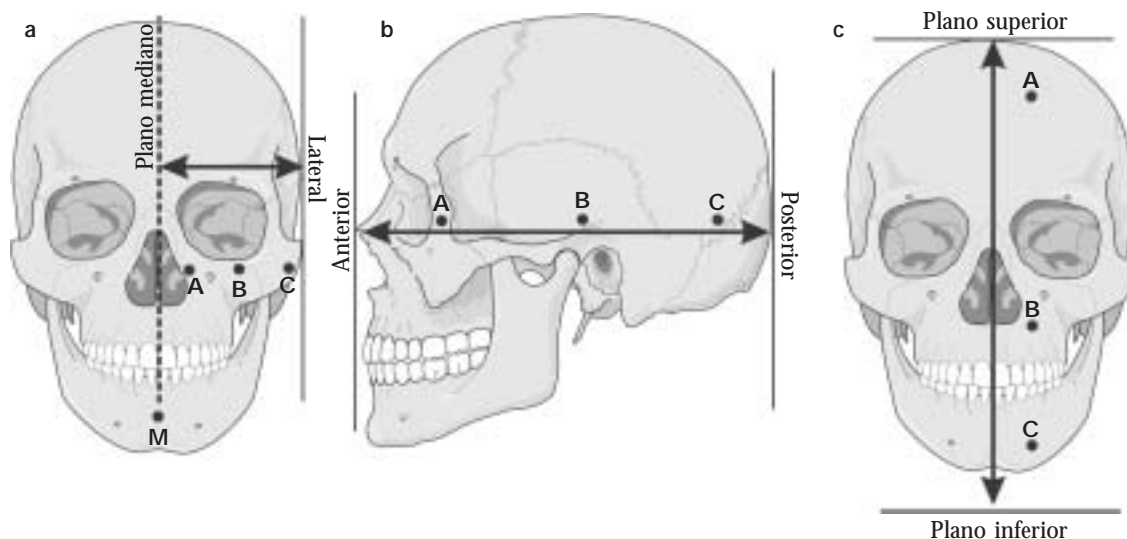


Figura 1-2 – Localização de elementos anatômicos no eixo látero-medial. Em a, a linha bidirecional representa o eixo látero-medial, que vai do plano lateral ao plano mediano nesta vista anterior do crânio. Qualquer elemento, como o elemento **M**, que se encontre no plano mediano será considerado **mediano** (p. ex.: nariz, osso esterno, umbigo, pênis etc.). Veja agora os elementos **A**, **B** e **C**. Como **A** está mais próximo do plano mediano em relação a **B** e **C** é considerado **medial** em relação a **B** e **C**. **C**, por estar mais próximo do plano lateral é **lateral** em relação a **A** e **B**. Obviamente **B** é lateral em relação a **A** e medial em relação a **C**. Já em relação a **A** e **C**, o elemento **B** é **intermédio**. A partir desta explicação, pode-se deduzir o significado dos termos **anterior**, **médio** (não confunda *médio* com *intermédio*; intermédio é utilizado apenas para o eixo látero-medial) e **posterior** no eixo ântero-posterior (b) e dos termos **superior**, **médio** e **inferior** no eixo longitudinal (c).

Figura 1-3 – Localização de elementos anatômicos nos membros. O esqueleto do membro superior tem um hipotético elemento localizado em **A**, portanto mais próximo da raiz do membro (parte que se liga ao tronco) em relação aos elementos localizados em **B** e **C**. Ele é dito **proximal** em relação a **B** e **C**. **C**, por estar mais distante da raiz do membro, é **distal** em relação a **A** e **B**. O elemento **B**, que é distal em relação a **A** e proximal em relação a **C**, é **médio** em relação a **A** e **C**. Nas outras partes do corpo são usados os termos superior, médio e inferior, mas nos membros eles são trocados por proximal, médio e distal, respectivamente. Esses termos também são utilizados para localizar segmentos de vasos e nervos em relação aos órgãos centrais, coração e neuroeixo.

